STANFORD UNIVERSITY
MAR
8
1938
LIBRARY

Ueber die Hypophysentumoren, insbesondere Hypophysenganggeschwülste mit einem eigenen Fall.

Lane Medical Library

INAUGURAL-DISSERATATION

zur

Erlangung der Doktorwürde

einer

Hohen Medizinischen Fakultät

der

Ruprecht-Karls-Universität Heidelberg

vorgelegt von

ERWIN ALDINGER

aus Bargen.

1 9 3 7

DISSERTATIONS-VERLAG G. H. NOLTE DÜSSELDORF

Gedruckt mit Genehmigung der Medizinischen Fakultät
der Universität Heidelberg.

Referent: Prof. Dr. A. Schmincke

Dekan: Prof. Dr. H. Runge

Durch das in den letzten Jahrzehnten eifrig betriebene Studium der Drüsen mit innerer Sekretion hat neben der Morpho- und Pathophysiologie derselben auch die pathologische Anatomie gewonnen. Insbesondere das Kapitel der Geschwülste wurde im Hinblick auf die hierdurch bedingte Abänderung der Inkretion der Organe untersucht. So haben unsere Kenntnisse über die Hypophysengeschwülste ebenfalls dadurch eine neue Befruchtung erfahren. — Das gilt für die in in der Hypophyse selbst zur Entwicklung kommenden Gewächse, sowie die von dem sogen. Hypophysengang den Ursprung nehmenden und auf ihn genetisch zurückführbaren. — Gerade das Studium der Hypophysengeschwülste hat erkennen lassen, daß für die Ausfallserscheinungen der normalen Hypophyseninkretion weniger das Organ an sich, als die Gesamtstörungen des Zwischenhirnhypophysensystems verantwortlich zu machen sind. — Es soll meine Aufgabe sein, an der Hand eines kürzlich im pathologischen Institut Heidelberg beobachteten zystischen Hirnbasistumors am Zwischenhirnboden, der sich histologisch als Hypophysengangtumor erwies, auf die hier erwähnten Dinge einzugehen. — Ich beginne zunächst, um die Genese der Hypophysengangtumoren verständlich zu machen, mit einer kurzen Besprechung der Entstehungsgeschichte der Hypophyse, behandle dann die in der Hypophyse überhaupt vorkommenden Geschwülste und ihre Beziehungen zu der veränderten Funktion des Hypophysenzwischenhirnsystems, um dann den eigenen Fall, dessen Krankengeschichte in der Hinsicht ebenfalls beachtliche Verhältnisse aufweist, zu schildern.

Die ersten entwicklungsgeschichtlichen Forschungen über die Hypophyse stellte Rathke im Jahre 1838 an. Rathke nahm an, daß die Hypophyse aus einer Ausbuchtung des Schlundepithels hervorgeht und verlegte diese Ausbuchtung, später als Rathke'sche Tasche bekannt, in den endodermalen Kopfdarm. 1861 zog er jedoch diese Annahme zurück. 15 Jahre später erkannten Goette und Mihalkowics fast gleichzeitig die ektodermale Herkunft der Hypophyse. Mihalkowics verfolgte am Kaninchenembryo sorgfältig die Entwicklungsstufen der Hypophyse, dessen Angaben ich in Folgendem kurz wiedergebe.

Betrachten wir zunächst die Anlage des Zentralnervensystems mit Vorder-, Mittel- und Hinterbläschen. Die Rachenhaut trennt den entodermalen Kopfdarm von der ektodermalen Mundbucht. Oben hinten an der Mundbucht befindet sich der Hypophysenwinkel. Schreitet nun das Wachstum vor, so reißt die Rachenhaut, gleichzeitig

vertieft sich sowohl der Hypophysenwinkel als auch das Infundibulum. Im weiteren Stadium wird die vertiefte Hypophysenanlage zur tiefen Hypophysentasche (Rathke'sche Tasche), welche mit geschichtetem Zylinderepithel ausgekleidet ist. Der obere Anteil der Tasche bildet sich zu einem Hypophysensäckchen mit geschichtetem Zylinderepithel um. Hieraus entsteht der spätere Vorderlappen. Der untere Teil ist mit kubischem Epithel ausgekleidet und bildet den Hypophysengang mit engem Lumen. Bei genauer Betrachtung können wir eine leichte Abknickung am Hypophysensäckchen bemerken. Das entsprechend im Wachstum fortgeschrittene Infundibulum lehnt sich an der hinteren Wand des Säckchens an. Die Knickung des Hypophysensäckchens wird stärker, einhergehend mit einer Verdickung des Epithels am unteren Pol. An diesen neugebildeten Fortsatz geht vom Lumen des Säckchens aus eine kleine Bucht. Der Hypophysengang, der von jetzt ab ein dünner solider Epithelstrang ohne Lumen darstellt, verbindet das Schlundepithel mit dem der Verdickung des Hypophysensäckchens, und nimmt seinen Verlauf zwischen den beiden Keilbeinknorpeln. Der inzwischen stark verdickte Fortsatz fängt an, sich in Drüsengewebe umzuwandeln. Das Lumen kommt immer weiter nach hinten zu liegen. Die Umwandlung des soliden Fortsatzes in Hypophysendrüsengewebe vollzieht sich weiterhin. Der Hypophysengang ist völlig verschwunden; die Keilbeinknorpeln sind vereinigt; und das Infundibulum ist im ganzen kanalisiert. Im reifsten Stadium der Mihalkowics'schen Forschung finden wir den hinteren Teil des Infundibulums als Hinterlappen eng am Vorderlappen anliegend. Das Lumen des Hypophysenbläschens sendet nur noch einen kurzen, keilartigen Fortsatz in das neugebildete Drüsengewebe. Der vorderste Teil des Drüsenfortsatzes liegt ebenfalls eng an der Vorderfläche des Infundibulums. Hier sind die Drüsenschläuche parallel gelegen, im Vorderlappen dagegen ohne bestimmte Ordnung.

Das bohnenförmige Gebilde der Hypophyse, mit einem Durchschnittsgewicht von 0,63 gr, ist mittels eines Stieles in Verbindung mit dem Boden des Zwischenhirns und liegt in der Sella turcica der Schädelbasis. Die Hypophyse besteht aus zwei Lappen. Der größere Vorderlappen, die Adenohypophyse, stellt den epithelialen, drüsigen, Hauptteil der Hypophyse dar. Er ist aus zahlreichen runden und ovalen Alveolen zusammengesetzt, von denen manche völlig mit Epithel gefüllt sind, andere nur eine epitheliale Auskleidung besitzen, aber von einem kolloidhaltigen Sekret erfüllt sind. Das histologische Bild läßt im normalen Vorderlappen drei Zellarten erkennen:

1. Die Hauptzellen mit verschieden großen Kernen. Ihre Form kann rund oder unregelmäßig sein, ihre Farbe dunkel oder heller. Zellgrenzen fehlen gänzlich.

2. Die eosinophilen Epithelien mit kleinen runden Kernen und scharf begrenzten Protoplasma, welches dicht von Granulis erfüllt ist.

3. Die basophilen Epithelien mit mittelgroßen, runden Kernen, reichlichem, scharf begrenzten und grobe Granula enthaltenden Protoplasma.

Der Hinterlappen bildet den nervösen Teil der Hypophyse, die Neurohypophyse. Ihr hauptsächlichster Bestandteil ist die Neuroglia, die sich aber wesentlich von dem Neuroglia des Zentralnervensystems unterscheidet. Runde und ovale Kerne sind in diesem Maschenwerk von protoplasmatischer Substanz eingelagert. In der Neurohypophyse Erwachsener findet man fast immer pigmenthaltige Zellen. Die Pigmentierung des Hinterlappens soll mit steigendem Alter zunehmen, während wir bei Jugendlichen kein oder wenig Pigment vorfinden, können wir es beim älteren Individuum fast regelmäßig antreffen. Basophile Zellen sind im Hinterlappen in jedem Lebensalter anzutreffen. Wahrscheinlich handelt es sich hierbei um vom Vorderlappen ausgewanderte Zellen. Kurz zu erwähnen sind noch die Pigmentkörper, welche von Vogel als Umwandlungsprodukte der eingewanderten Zellen betrachtet werden.

Ein Mittellappen, ähnlich dem tierischen Mittellappen, ist bei der Hypophyse Erwachsener nicht vorhanden, wohl aber eine sogenannte Marksubstanz, die aus Vorderlappenparenchym besteht und nur durch stärkere Kolloidbildung vom übrigen Gewebe sich unterscheidet.

Der Hypophysenstiel besteht aus neurogenem Gewebe und Blutgefäßen.

Fest anzunehmen ist, daß das Evans'sche Wachstumshormon im Vorderlappen gebildet wird. Über die Bildung eines Stoffwechselhormons gehen die Ansichten auseinander. Berblinger ist der Meinung, daß die Adenohypophyse zugleich Wachstums- und Stoffwechseldrüse ist. Die im Hinterlappen gewonnenen Stoffe Vasopressin und Oxytocin stammen nicht vom Hinterlappen, sondern werden hier nur aktiviert und wirksam gemacht.

Werfen wir einen kurzen Blick auf die Literatur der Hypophysentumoren, so erkennen wir schon an ihrer Größe das leider verhältnismäßig häufige Vorkommen dieser Art von Erkrankung. Die zahlenmäßig häufigsten Geschwüste der Hypophyse sind die Adenome und adenomatös-hypoplastischen Wucherungen der Adenohypophyse. Erdheim fand in 10% aller untersuchten Hypophysen Adenome oder adenomatöse Veränderungen. E. J. Kraus fand unter 300 Fällen, 25 Hypophysen mit 28 Adenomen und 13 Hyperplasien.

Überaus mannigfaltig tritt uns die Größe der Hypophysenadenome entgegen. Makroskopisch oft kaum zu erkennende kleinste Knötchen bis zu jenen mächtigen Geschwulstmassen sind beschrieben, welche die Sella erweitern, die Gehirnmasse zerstören und selbst vor der knöchernen Schädelbasis nicht haltmachen. Schädigung der Hypophyse machen die Adenome in der Regel erst dann, wenn sie den

größten Teil des Vorder- und Hinterlappens eingenommen haben. Rein äußerlich läßt sich dies schon an der Größe und Formveränderung der veränderten Hypophyse feststellen.

Da die Wand der knöchernen Sella dem Drucke des Tumors leichter nachgibt als das Diaphragma sellae, so erfolgt das Wachstum der Adenome bis zur gewissen Größe in seitlicher Richtung, weiter nach abwärts selten nach oben! Schreitet das Wachstum der Geschwulst weiter fort, dann wird das Diaphragma bis zum Schwund erweitert, die Geschwulst wächst nach oben und gelangt in das Innere des Schädelraums.

Von nun ab läßt sich ein größerer extrasellarer und ein kleinerer intrasellarer Teil unterscheiden. Durch taillenförmige Einschnürung sind beide von einander abgegrenzt. Bei Größenzunahme des intrasellaren Teiles kommt es zum Einbruch in einen oder beide Sinus cavernosi, zur Umwachsung der Karotiden, völliger Zerstörung der Sella, Durchbrechung der Keil- und Siebbeinhöhlen und in ganz seltenen Fällen bis zum Durchbruch in die Nasen- und Highmorshöhle. Ist einmal die Sella zerstört, so können die Adenome selbst die Schleimhaut des Pharynx erreichen und sie vorwölben. Wächst der Tumor nach hinten, so zerstört er das Dorsum sellae. Erfolgt das Wachstum gegen das Foramen opticum, so kann er schließlich in die Orbita gelangen.

Ob diese Zerstörung auf expansivem oder infiltrativem Wachstum beruht, läßt sich immer nur von Fall zu Fall nach gewissenhaftester Untersuchung entscheiden. Eines lehrt die Erfahrung, daß ein wesentlicher Anteil, gleichviel ob ein gut- oder bösartiger Tumor vorliegt, der Druckwirkung der Geschwulstmasse zuzuschreiben ist. — Dringt das Adenom gegen das Gehirn vor, so trifft es entweder unter, vor oder hinter dem Chiasma opticum auf die Hirnbasis. Die Druckwirkung des Gewächses bewirkt Abplattung des Chiasmas und seine Verdrängung nach oben oder vorne. In wenigen Fällen wird von einer Durchlöcherung des Chiasmas berichtet. Die unter dauernden Druck gesetzten Sehnerven werden grau und atrophisch, manchmal durch Teile des Circulus arteriosus eingeschnürt und durchschnitten. Die Folge der Schädigung ist zunächst bitemporale Hemianopsie, schließlich völlige Amaurose. Der in nächster Umgebung liegende Nerv. Occulomotorius und Trochlearis werden ebenfalls vom ständigen Drucke atrophisch. Es ist wichtig zu erwähnen, daß es auch Hypophysentumoren gibt ohne jeglichen Augenbefund. Wächst die Geschwulst weiter, so bringt sie die Gebilde am Boden des III. Ventrikels zur Atrophie. Hirnschenkel, Schläfenlappen und Stirnlappen werden auseinandergedrängt. Durchbohrt der Tumor den III. Ventrikel, so drängt er die Seh- und Streifenhügel auseinander, hebt den Fornix und Balken hoch oder wächst in die eben genannten Teile hinein. Sehr verschieden sind bei den einzelnen Fällen die Veränderungen am Hypophysenrest. Findet man in einigen Fällen die Hypophyse in der Tiefe der Sella in leidlichem Zustand, so sind in anderen Fällen nur äußerst kümmerliche Reste atrophischen Hypo-

physengewebes vorhanden. Seltsam ist, daß die inkretorische Funktion des Gewebes nicht durch ein derartiges Adenom erlöscht, vielmehr oft eine Steigerung erfährt.

So wie im normalen Hypophysendrüsengewebe drei Zellarten vorkommen, gibt es auch drei Art von Adenomen:

Hauptzellenadenome
Eosinophile Adenome,
Basophile Adenome.

Nun kann es vorkommen, daß sich beim Aufbau eines Adenoms mehrere Zellformen beteiligen; man redet dann von gemischtzelligen Adenomen. Kleine und kleinste Adenome sind oft schwer gegen umschriebene Zellhyperplasien abzugrenzen. Der Grund hierfür ist, daß die Adenome der Hypophyse keine eigene Kapsel besitzen, sondern unmittelbar ans Nachbargewebe grenzen. Erdheim berichtet von Fällen, bei denen Balken der Neubildung mit den Balken der Umgebung in unmittelbarer Verbindung standen. Ein Teil der Adenome entsteht aus diffusen Zellhyperplasien durch einfache Vermehrung einer bestimmten, oft noch mit andern Zellen vermischten Zellform. So entwickelt sich im Verlauf des Wachstums ein Adenom.

Für die Unterscheidung zwischen Adenom und Hyperplasie gelten im Großen und Ganzen folgende Richtlinien: liegt eine regelmäßig geformte, größtenteils mit Verdrängungserscheinungen in der Nachbarschaft einhergehende Epithelwucherung vor, so handelt es sich sehr wahrscheinlich um ein Adenom. Sind diese Merkmale nicht vorhanden, haben wir wahrscheinlich eine Hyperplasie vor uns. Von einer adenomatösen Hyperplasie spricht man dann, wenn Neubildungen mit Anzeichen einer Hyperplasie und eines Adenoms vorliegen. In manchen Fällen ist die Histologie nicht in der Lage, diese Frage zu klären, zumal wir aus der Pathologie anderer Organe wissen, daß Übergänge zwischen Hyperplasie und Adenom bestehen.

Schwierig ist auch die Beantwortung der Frage der Gut- oder Bösartigkeit der Adenome. Für einen großen Teil der Adenome gilt hier das gleiche Gesetz, wie bei allen anderen Geschwülsten. Wird infiltratives Einwuchern in die Umgebung einwandfrei festgestellt, so ist das Gewächs als maligne zu bezeichnen. Aus den Strukturverhältnissen auf gut- oder bösartigen Charakter zu schließen, ist noch schwieriger. Allgemein läßt sich hier sagen, daß alveolärer, die normalen Verhältnisse nachahmender Aufbau auf Gutartigkeit und der Mangel einer Ordnung im Aufbau für Bösartigkeit spricht.

Kann man in einem gemischtzelligen Adenom die Entstehung chromophiler Elemente aus Hauptzellen deutlich verfolgen, so ist für ein Teil der Fälle anzunehmen, daß dieselben aus Hauptzellen hervorgehen. Ist ein Adenom auch chromophilen, granulierten Elementen aufgebaut, müssen wir uns fragen, ob dasselbe aus chromophilen Zellen unmittelbar hervorgegangen, oder ob es aus Hauptzellen entstanden, die sich später in chromophilen Gebilden umgewandelt haben. Bei rein eosinophilen und basophilen Adenomen müssen wir

die Frage offen lassen. Die direkte Genese der basophilen Adenome aus reifen basophilen Zellen ist mit Sicherheit für primäre basophile Adenome des Hinterlappens anzunehmen.

Kurz seien noch die von E. J. Kraus beschriebenen, aus fötalen Zellen hervorgehenden Hyperplasien und Adenome vermerkt. Hier handelt es sich um Wucherungen von schmalen, schlankspindeligen Zellen, die zu bandartigen, gewundenen Strängen gereiht sind. Dieselben kommen von einfachen unbegrenzten Hyperplasien bis zu jenen Gebilden mit echt blastomatösen Charakter vor.

Nur bei kleineren Adenomen ist die Möglichkeit gegeben, von ihrer Lage zu berichten. Hauptzellenadenome lokalisieren sich hauptsächlich in der Mantelschicht des Vorderlappens. Eosinophile Adenome zentral oder seitlich von der Medianlinie. Ebenso die basophilen Adenome und zwar nahe der Hinterlappengrenze, manchmal im Hinterlappen selbst.

Das 50. bis 60. Lebensjahr wird von Hypohphysenadenomen bevorzugt, dann das 3. bis 4. Lebensjahrzehnt und Greisenalter. Rund 6% der Fälle fallen vor das 20. Lebensjahr.

Zum Verständnis der Hypophysenganggeschwülste ist es wichtig, über das Vorkommen von Plattenepithelhaufen in der Hypophyse hinzuweisen.

Erdheim fand gelegentlich einer Untersuchung über das Vorkommen von Fett in der Hypophyse bei einem älteren Individuum zahlreiche Plattenepithelhaufen. Er setzte seine Arbeit fort, und stellte fest, daß diese zunächst unerklärlichen Plattenepithelhaufen sich häufig in der Hypophyse Erwachsener vorfanden, während sie bei jüngeren Individuen fast völlig fehlten. Ihr Sitz war der Fortsatz und die obere Fläche des Hypophysenvorderlappens. In diesem begrenzten Gebiet bevorzugten die Plattenepithelhaufen ganz bestimmte Stellen, wie z. B. die Gegend des Stielansatzes und die obere Hypophysenfläche. Ferner fanden sich größere Anhäufungen in der Endanschwellung. Spärlich aber fast immer waren sie im dünnen Anteil des Fortsatzes anzutreffen. Die Zahl der Anhäufungen war sehr verschieden. Es läßt sich nicht sagen, daß die Anzahl mit steigendem Alter zunimmt, wohl aber die Größe. Erdheim fand bei den ältesten Individuen die größten Plattenepithelhaufen.

In der Regel liegen diese Epithelanhäufungen im Hypophysengewebe scharf umrissen und abgegrenzt. Zuweilen findet man sie auch eine kleine Strecke vom Hypophysengewebe entfernt an der lateralen und hinteren Wand des Infundibulums. Auch außerhalb der Endanschwellung und dem duralen Diaph. sellae sind sie gelegentlich anzutreffen.

Bei den Untersuchungen des zelligen Aufbaues der Plattenepithelhaufen fand man solche aus reinen Basalzellen und solche aus Basalzellen und jenem dem stratum spinosum angehörenden Zellen. Weiterhin fand man häufig in der Weise eine Kombination, daß inmitten eines Basalzellenstrangs eine kugelige Auftreibung mit zahl-

reichen hellen Stachelzellen gelegen war. In 5 von 10 positiven Fällen fand Erdheim die Plattenepithelhaufen in verschiedenster Weise mit Hypophysenzellen und indifferentem Epithel bestehenden Bläschen kombiniert.

Kommen wir auf die Entwicklungsgeschichte der Hypophyse zurück und ziehen sie zur Erklärung unserer Plattenepithelhaufen heran! Zuerst müssen wir uns klar machen, welches die entsprechenden Teile des Embryos und des Erwachsenen sind. Wir sehen, daß die äußerste Spitze des soliden Fortsatzes des Zwischenhirnbodens vom Embryo mit dem Fortsatz des Erwachsenen identisch ist.

Weiterhin stellen wir beim vorgerückterem Stadium des Embryos fest, daß der Hypophysengang an der unteren Fläche des soliden Fortsatzes inseriert und zwar etwas von der Spitze entfernt. Diese Berührungsstelle entspricht beim Erwachsenen ungefähr der oberen Fläche der Hypophyse. In der Tat ist dies gerade diejenige Stelle, von der wir kurz vorher gehört haben, daß sie einen der größten Fundplätze für Plattenepithelhaufen darstellt. Gehen wir in unserer Überlegung weiter, so dürfen wir mit großer Wahrscheinlichkeit behaupten, daß die Anhäufungen von Plattenepithelien in Wirklichkeit nichts anderes sind als Reste des ursprünglichen Hypophysenganges. Dürfen wir nun dem Hypophysengangsepithel die Qualität zur Bildung von geschichtetem Plattenepithel zuerkennen oder nicht? Die Forschung darüber ergab, daß das Hypophysengangsepithel nicht die Qualität hat, Hypophysengewebe zu bilden und der Rückbildung verfällt. Dem Epithel der Mundbucht scheint es jedoch nahe zu stehen. Es geht ja auch langsam in dasselbe über.

Die Verteilung der zunächst auf einen kleinen Fleck beschränkten Hypophysengangsreste können wir damit erklären, daß bei reger Neubildung von Drüsengewebe im soliden Fortsatze auch mehr oder weniger eine Verschiebung der Zellstränge stattfindet. Der Hypophysengang hinterläßt nicht nur Zellhaufen aus geschichteten Plattenepithelien, sondern auch kleine kolloidführende, aus indifferenten Epithel bestehende Bläschen in einem gemeinsamen von Bindegewebe umgrenzten Alveolus. Auch hier ist ein langsamer kaum merklicher Übergang von einer in die andere Epithelart festzustellen.

Wie uns aus der Entwicklungsgeschichte schon bekannt ist, entsendet das Lumen des Hypophysensäckchens eine kleine Bucht in den soliden Fortsatz. Bei anderen Tieren, z. B. beim Meerschweinchen, soll, wie Salzer angibt, vom Lumen aus ein weiter Gang in den Fortsatz eintreten. Nun kann es möglich sein, daß trotz Rückbildung des Ganges, ebenfalls Reste als kleine Cystchen erhalten bleiben. Wollen wir nun diese vermuteten Cystchen suchen, müssen wir die Linie von der Spitze der kleinen Bucht bis zur Spitze des soliden Fortsatzes genauestens prüfen. Auch in dieser Linie kommen wir zu einem Ergebnis und finden kleine Flimmercystchen, deren Flimmerepithel anscheinend erhalten bleibt. Da wir mit Sicherheit wissen, daß die Hypophyse keine Cysten zu bilden vermag, so dürfen wir wieder mit

Recht annehmen, daß dieselben ebenfalls aus dem Hypophysengang entstanden sind.

Fassen wir die gefundenen Resultate kurz zusammen, so können wir sagen, daß aus Resten jenes Teiles des Hypophysengangs, der am vorderen Teil der Hypophyse inseriert, Plattenepithelhaufen sich bilden, die nicht allein als isolierter Haufen in einem beschränkten Gebiete, sondern auch innerhalb eines Alveolus mit Hypophysenzellen oder indifferenten Bläschen vermischt anzutreffen sind.

Die Erdheimschen Tumoren oder Hypophysengangsgeschwülste können gut und bösartig verlaufen. Von den Adenomen unterscheiden sie sich grundsätzlich, daß ihren Zellen keine inkretorische Funktion zukommt. Bald sind es cystische, bald solide Neubildungen, bald solche, die cystische und solide Teile enthalten. Ihre Größe kann die einer Männerfaust erreichen. Entwickelt sich ein solcher Tumor innerhalb der Hypophyse gutartig, so drückt er den Hypophysenrest gegen die Peripherie und macht ihn atrophisch. Die Sella wird erweitert und vertieft. Bei weiterem Größenwachstum tritt er aus der Sella heraus und drückt den Boden des Zwischenhirn in die Höhe. Zerstört er das Keilbein, so drängt er in gleicher Weise die Rachenhaut nach abwärts. Durch die unmittelbare Nähe des Chiasmas wächst er zunächst gegen dasselbe und dringt in der Regel kurz davor ins Gehirn ein. Einzelne Teile können in die Seitenventrikel oder Stirnlappen hineinwachsen. Die größeren cystischen Geschwülste können sich nach vorn über die Sehnervenkreuzung erstrecken, nach hinten erreichen sie den oberen Brückenrand. Bei einer derartigen Ausdehnung wird meist der Zwischenhirnboden nach oben gegen den Ventrikelhohlraum verdrängt und die Hypophyse nach unten gepreßt. Der Eingang des Türkensattels wird durch Atrophie der Sattellehne erweitert, aber nicht vertieft. Auch gegen den über ihm liegenden Circulus arteriosus kann ein Druck zur Auswirkung kommen. Dadurch werden die Arterien komprimiert und entsprechend schwach durchströmt. Die Sehnerven können gegen die Arterien gedrückt werden. Der vorderste Teil der Geschwulstmasse kann sich auch unter dem Arterienboden durchdrängen. Die Folge davon ist, daß die Sehnerven von den äußerst stark gespannten, dauernd pulsierenden Arterien aufs schwerste geschädigt werden. Sehbahnen und Blutversorgung des Gehirns leiden immer dabei. Wächst die Geschwulst infiltrierend, so wirkt sie nicht nur verdrängend, sondern die Arterien und Sehnerven können durchwachsen werden.

Sitzt der Tumor im Infundibulum, so ist er von jenem Plattenepithelhaufen herzuleiten, welche im Bereich der Endanschwellung der pars tuberalis vorkommen. Er wächst dann in der Regel gegen den Recessus infundibularis und gegen den dritten Ventrikel vor. Der Ventrikel wird infolge des Druckes eingeengt. Der größere Teil liegt in der Hirnsubstanz, der kleinere ist an der Basis sichtbar und liegt über dem Arterienring.

Das histologische Bild der Erdheimschen Tumoren stimmt mit den Hypophysengangresten überein. Sie sind ebenfalls aus Stachel- und Riffelzellen aufgebaut, die laut Erdheim keine Keratohyalinkörner und Hornlamellen erzeugen können. Andere Forscher wie Bartels behaupten, sie hätten echte Verhornung nachgewiesen. Ein zusammenfassendes histologisches Bild gibt E. J. Kraus folgendermaßen:

„Die soliden Teile der Erdheimschen Tumoren bestehen aus dichtstehenden Epithelnestern, die in ein faseriges Stroma eingebettet sind und an der Peripherie eine einschichtige Lage von Zylinderepithelen besitzen. Die sich zentralwärts anschließenden Zellen erscheinen etwas größer, zeigen lichtere Kerne und bilden vielfach konzentrisch geschichtete Kugeln aus Platten nicht verhornter Zellen. Bei geeigneter Färbung mit Eisenhämatoxylin erweisen sich die Tumorzellen als typische Stachel- und Riffelzellen. Häufig und mannigfach sind die sowohl im Parenchym als auch im Stroma auftretenden regressiven Veränderungen, vor allem die hydropische Degeneration, die zur Bildung von Pseudocysten führt." Bartels erblickt hierin eine durch Degeneration der Gefäßwände bedingte Nekrose. Verhältnismäßig oft sind nekrotische Epithelnester anzutreffen. Die abgestorbenen Zellen sind in Ballen geordnet. Von einer Verhornung ist nichts festzustellen. Wird nun die äußerste Zellage nekrotisch, so gelangt die ganze Masse ins freie Stroma und wird von Riesenzellen umgeben. Aus dieser Nekrosemasse können mit bloßem Auge sichtbare Pseudocysten entstehen. Manchmal kommt es zur Verkalkung der nekrotischen Zellmassen; Tumorteile können so knochenhart werden. So ist eine Verwechslung mit Knochen möglich.

In anderen Fällen solider Geschwülste entstehen durch Erweichungsprozesse Hohlräume. Ist dies der Fall, so spricht man von cystischen oder cystisch-papillären Hypophysengangsgeschwülste. Die Cyste ist dann von einem mehrschichtigen Plattenepithel ausgekleidet. In ihm finden sich Schichtungskugeln oder Zellballen mit abgestorbenen verkalkten Zellen. Nicht selten wuchert auch das Epithel papillenartig an der Innenwand einer Cyste. In das Cysteninnere ragen dann blumenkohlartig Zotten hinein. Die Papillen sind mit einem mehrschichtigen Pflasterepithel überzogen. Die inneren Lagen sind vielfach abgestoßen. Der Cysteninhalt sieht sehr verschieden aus. Bald ist er dünn und flüssig, bald zähschleimig, bald farblos, bald bräunlich, braun oder braungrün. Cholisterintafeln, Erythrozyten, Fibrin und Pigment sind mehr oder weniger darin enthalten.

Neben den erwähnten Geschwülsten kommen auch noch andere in der Hypophyse vor. Es sind dies Fibrome, Lipome, Gliome und Angiome; sie sind jedoch so selten, daß ich mich darauf beschränken kann, sie nur zu erwähnen. In der neueren Zeit sind auch die Angaben über Sarkome spärlicher geworden. Der Grund für die Häufigkeit der Erwähnung dieser Geschwulstart in früherer Zeit liegt wohl zum großen Teile in der Verkennung mit malignen Hypophysen-

adenomen. Auch über Teratome der Hypophyse ist es still geworden. Wie Erdheim nachwies, handelte es sich bei den beschriebenen Fällen um Hypophysenganggeschwülste. Cholesteatome wurden öfters in der Gegend des Infundibulums beobachtet, jedoch nicht in der Hypophyse. Kraus berichtet von einem Cholesteatom an der Hirnbasis im Winkel zwischen Hypophysenstiel und oberen Fläche des völlig intakten Vorderlappens. Metastatische Geschwülste erweisen sich in der Mehrzahl als Carcinome, seltener als Sarkome.

Wir kommen nun zu den Beziehungen zwischen Hypophyse und Körperwachstum; sie sind schon seit vielen Jahren bekannt und durch anatomisch-pathologische, klinische und experimentelle Forschungen bewiesen. Den klassischen Bewies lieferte Erdheim, als er als Ursache des Zwergwuchses eines 38jährigen Mannes von 142 cm Länge einen cystischen, verkalkten und verknöcherten Hypophysengangstumor nachwies. Meistenteils ist bei der Nanosomia pituitaria die Hypophyse durch extrasellare, manchmal auch intrasellar entwickelte Hypophysenganggeschwülste geschädigt. In wenigen Fällen ist die Zerstörung der Hypophyse durch andere Prozesse, wie durch Embolie, Ursache der Wachstumshemmung. Auch Entzündungen mit anschließendem Schwund des Drüsengewebes können hier zum funktionellen Ausfall des wachstumsanregenden Drüseninkrets führen. Einhergehend mit der Veränderung der Hypophyse findet sich fast immer schwerste Schädigung der Keimdrüsen, jedoch nur bei männlichen Individuen. Die Hodenatrophie ist wohl eine Folgeerscheinung der Hypophysenschädigung. Je nach dem Alter, in welchem die Hypophysenschädigung auftritt, bleibt die Entwicklung der Hoden stehen, resp. mit zunehmendem Alter werden die Organe mehr und mehr atrophisch. Der Grad des Zwergwuchses ist umso schwerer, je früher die Erkrankung in die Entwicklungsperiode des betroffenen Individuums zurückgreift. Nach Erdheim unterscheidet man eine Nanosomia pituitaria congenita, hierbei kommt der Tumor schon fötal zur Entwicklung; eine Nanosomia pituitaria infantilis und eine Nanosomia tarda. Geringe Läsion der Hypophyse verursacht nur Verzögerung des Längenwachstums und des Fugenschlusses der Knochen.

Tritt zur Nanosomia pituritaria noch Fettsucht, so haben wir den Fröhlich'schen Zwergwuchstypus. In solchen Fällen ist nicht nur der Vorderlappen, sondern auch die Zwischenhirnbasis in Mitleidenschaft gezogen.

Es läßt sich also mit Sicherheit sagen, daß der Ausfall des Vorderlappens in der Wachstumsperiode Grund und Ursache der Nanosomia pituritaria ist. Wahrscheinlich ist es der Fortfall der eosinophilen Zellen, der die Wachstumshemmungen zur Folge hat. Ebenso ist die Keimdrüsenveränderung und Hodenatrophie eine Folgeerscheinung der Vorderlappenzerstörung.

Die häufigste Ursache der Dystrophia adiposogenitalis sind die Tumoren der Hypophyse. Häufiger sind es Erdheim'sche Tumoren als Adenome. Hier finden sich Fettanhäufungen an bestimmten Kör-

perstellen, besonders an dem Gesäß und N-Lenden und ein verkümmertes Genital.

Über die Pathogenese der Veränderungen ist viel diskutiert worden. Die hypophysäre Entstehung der Fettsucht wurde von Erdheim bestritten, da er in einzelnen Fällen die Hypophyse mikroskopisch vollkommen intakt fand. Der Autor nimmt als Ursache eine Läsion des Zwischenhirns an, wobei er vor allem an das Infundibulum denkt. Gottlieb vertritt den Standpunkt einer allgemeinen Schädigung des Hirnanhangs und glaubt, daß zu wenig oder falsches Sekret in die Gehirnsubstanz der Regio subtalamica komme. Dadurch erführe die Wirkung des Hypophysensekrets auf gewisse Zentren eine Veränderung, wodurch es zur Dystrophia käme. Am einleuchtendsten erscheint die Theorie von Kraus, die besagt, „daß jede eingreifende Schädigung, des in so vieler Hinsicht als funktionelle Einheit aufzufassenden Zwischenhirnsystems Dystrophie erzeugen kann, wobei es in erster Linie auf die gestörte Zusammenarbeit von Adenohypophyse und Zwischenhirn anzukommen scheint."

Die Untersuchung des verkümmerten Genitals ergibt beim Manne eine Atrophie der samenbildenden Kanälchen und eine Verminderung der Zwischenzellen. Bei Frauen findet sich Hypoplasie, cystische Degeneration und Atrophie der Ovarien mit Schwund des Follikelapparates.

Auch die Akromegalie ist eine hypophysär bedingte Krankheit, die meist nur Erwachsene befällt. Das Krankheitsbild zeigt ein allmählich sich steigerndes Knochenwachstum mit zunehmender Verunstaltung der Extremitäten. Die Röhrenknochen bleiben dabei frei. Die Hände werden tatzenartig, die Füße plump und unförmig. Das Gesicht wird entstellt und zeigt ein Wachstum der Weichteile, einhergehend mit Vergrößerung der Gesichtsknochen. Frühzeitig treten Störungen der Sexualtätigkeit auf. In andern Fällen sehen wir eine abnorm starke Behaarung und zwar bei beiden Geschlechtern. Bitemporale Hemianopsie und schließlich völlige Amaurose deuten auf einen Tumor cerebri hin, und lassen gewisse Schlüsse auf den Sitz des Tumors ziehen. Die Krankheit verläuft chronisch und kann Jahre hindurch andauern.

In der Mehrzahl der Fälle ist ein eosinophiles Adenom des Vorderlappens Ursache der Akromegalie. In ganz wenigen Fällen fand man eine Hyperplasie der Hypophyse. Außerdem sind einige Fälle bekannt, bei denen die Hypophyse völlig unverändert gewesen sein soll. Wahrscheinlich wird es sich dabe um Fehldiagnosen und um ungenaue pathologisch-anatomische Untersuchungen der betreffenden Fälle handeln. Es steht heute fest, daß der, durch die Wucherung der eosinophilen Zellen bedingte Hyperpituritarismus Grundlage der Akromegalie ist. Die Größe der eosinophilen Adenome wechselt sehr. Jedoch können auch kleine Adenome schwerste Akromegalie zur Folge haben, während bei großen Adenomen das Krankheits-Bild nur angedeutet sein kann.

Auch für gewisse Formen des Riesenwuchses sind Veränderungen der Hypophyse verantwortlich zu machen. Man fand Tumoren oder Hypoplasie der eosinophilen Zellen der Hypophyse und z. T. mit regressiven Veränderungen.

Das Krankheitsbild des Diabetes insipidus, dessen hervorstechendsten Symptome eine äußerst starke Polyurie und dem daraus bedingten erhöhten Durstgefühl, kann in seltenen Fällen von der Schädigung des Hypophysenzwischenhirnsystems durch Tumoren erzeugt werden. Zum großen Teil sind es metastatische Carcinome im Hinterlappen, die dann auf Stiel, Marksubstanz oder gar auf den Vorderlappen übergreifen können. Äußerst selten sind es primäre Tumoren, die imstande sind, dieses Krankheitsbild auszulösen. Die Zusammenhänge des Diabetes insipidus sind noch sehr im Dunkel, sodaß uns der Stand des gegenwärtigen Wissens nicht mit Sicherheit gestattet, diese Krankheit zu den hypophysär bedingten zu rechnen. Fest steht nur, daß er häufig mit solchen vergesellschaftet ist.

Auch sind Hypophysentumoren als Ursache der Simmond'schen Krankheit beschrieben. Lang berichtet von dem Falle einer 30jährigen Frau, die seit einem Jahr an Kopfschmerzen litt, amenrrhoisch war, später teilnahmslos und stumpf wurde. In wenigen Monaten war sie rapid abgemagert. Die Sektion ergab eine Hypophysengangsgeschwulst im Bereich des Trichters. Die Geschwulst hatte den Zwischenhirnboden gegen die tela chorioidea vorgestülpt. Das Krankheitsbild ist in diesem Falle sehr wahrscheinlich durch Unterbrechung der Verbindung Hypophyse—Zwischenhirn hervorgerufen worden. Berblinger berichtet von einem ähnlichen Falle, bei dem ebenfalls diese Verbindung gestört war. Weitere Fälle wurden von Keilmann, Hösslinger und Stricker beschrieben. Letzter Grund der hypophysären Kachexie ist immer der Ausfall oder mindesten hochgradige Verminderung der Vorderlappenfunktion.

Im Anschluß an die gebene Übersicht über die Geschwülste der Hypophyse und die daraus bedingten Krankheitserscheinungen komme ich nun zum eigenen Fall.

Es handelt sich dabei um einen 31jährigen Mann, der mit der klinischen Diagnose: fraglicher Stirnhirntumor, fragliche Schizophrenie, zur Sektion gekommen war. Ein Auszug aus der Krankengeschichte gibt folgendes Bild:

Am 4. 8. 33 kommt der Patient in Begleitung seiner Frau und Schwester zur Aufnahme in die Psychiatrische Klinik zu Heidelberg. Nach Angaben seiner Frau sei sein Vater immer gesund gewesen, seine Mutter an einem Herzleiden im Alter von 61 Jahren gestorben. Seine sechs Geschwister seien angeblich nie ernstlich erkrankt. Der Sohn eines Bruders mütterlicherseits war 1920 hier in der Psychiatrischen Klinik gelegen, und ist später nach Wiesloch in die Kreisirrenanstalt gekommen. Der Sohn eines Bruders von seinem Großvater väterlicherseits hatte epileptische Anfälle.

Patient selbst war als Kind immer gesund. Hatte keine frühpsychopatischen Züge und war ein ruhiger, guter Schüler. Den ande-

ren gegenüber war er ein guter Kamerad. Als er neun Jahre alt war, hatte es zu Hause gebrannt. Dadurch sei der Patient so erschrocken, daß er einen Nervenschock bekam. Er stotterte und brachte kaum ein Wort heraus. Ohne daß in seinem Leben weitere Besonderheiten auftraten, heiratete er im Jahre 1929. Das Eheleben war gut, sein nun zwei Jahre altes Kind bis jetzt immer gesund.

Körperlich war er in gutem Allgemeinzustand. An den inneren Organen klinisch kein krankhafter Befund.

Die neurologische Untersuchung ergab: Geruch nicht sicher gestört. Das Gesichtsfeld ist o. B., die Pupillen sind mittelweit, die Augenbewegungen sind frei, kein Nystagmus. Auffallend ist seine geringe Mimik. Die Gesichtsinnervation in Ruhe und Bewegung o. B. Der Cornealreflex beiderseits positiv. Geschmack, Gehör o. B., Würgereflex o. B., Gaumensegelinnervation +, Zunge gerade, zeigt kein Zittern. Die Sprache ist nicht gestört.

Die oberen Glieder zeigen keine Lähmungserscheinung. Tonus, grobe Kraft o. B. Armreflex +, r = l. Grundgelenkreflex +, keine Adiadochoskinese.

Lageempfindung o. B. Bei beiderseitig gleichmäßig erhobenen Armen links deutliches Absinken, das der Patient immer wieder korrigiert. Bauchdeckenreflexe +. Cremasterreflex +.

An den unteren Extremitäten ebenfalls keine Lähmungen. Der Tonus und die grobe Kraft sind o. B., Patellar-Achillessehnenreflex beiderseits gut auslösbar (r = l). Das Stehen bei Augenschluß ist etwas unsicher. Der Gang ist unsicher, taumelig und schleppend, Ataxie.

Die Sensibilität, soweit sie beim Verhalten des Patienten zu prüfen ist, erscheint nicht gestört.

Am 28. 8. 33 bietet der Patient das gleiche Bild, ist zeitlich und örtlich gut orientiert. Nur erhebliche Merkstörungen treten auf. Er findet sich auf der Abteilung nicht zurecht, macht einen schläfrigen Eindruck und ist ohne Interesse gegenüber seiner Umwelt.

Am 7. 9. 33 wurde eine Encephalographie gemacht, die der Patient gut überstand. Im übrigen ist das Bild unverändert. Neurologisch sind keine Veränderungen im Befund.

Am 10. 10. 33 erhält er eine Avertinnarkose mit anschließender Ventrikulographie und Luftfüllung. Nach der Operation wird der Patient vollkommen zyanotisch, der Zustand behebt sich bald wieder. Die Luft wird wieder abgelassen. Den Tag über ist er kaum ansprechbar.

Am 11. 10. 33 nachmittags wird der Patient plötzlich wieder zyanotisch. Die Atmung wird oberflächlich, röchelnd. Um 19 Uhr tritt der Exitus ein.

Es war nur die Hirnsektion erlaubt.

Die Sektion ergab folgenden Befund: Die Kopfhaut ist rasiert. In der Höhe der Schuppe des Hinterhauptbeins Incisionen rechts und

links von der Mittellinie; ihnen entsprechen zwei rechts und links von der Mittellinie gelegene runde Trepanationsöffnungen. Die Dura ist intakt bis auf zwei Stichchöffnungen. In der Umgebung derselben befindet sich epidurales Blutgerinnsel. Das Hirn, das nur geringen Druck aufweist, Gewicht 1720 Gramm, wird herausgenommen, dabei zeigt sich der Boden des Zwischenhirns blasig vorgewölbt. Schädelkapazität 1745,24 gr.

Nach Härtung in Formol wurde die Sektion des Hirns vorgenommen. Die Gefäße des Gehirnes sind nicht stärker verdickt. Die Piamater ist nur geringfügig weißlich verfärbt. Durchschnitte durch das Kleinhirn zeigen nichts besonderes. Brücke und verlängertes Mark o. B. Das Gehirn wird in der Medianlinie sagittal durchschnitten. Dabei zeigt sich, daß der Boden des Zwischenhirns blattartig verdünnt ist. Es findet sich eine etwa kleinhühnereigroße Zyste in den stark ausgedehnten Rindenteilen des 3. Ventrikels (s. Abbildung!). Von unten her sind die Stammganglien verdrängt und eingedellt. Am Boden der Zyste findet sich eine papillär gestaltete, sich hart anfühlende, weißlich glänzende Gewebsmasse.

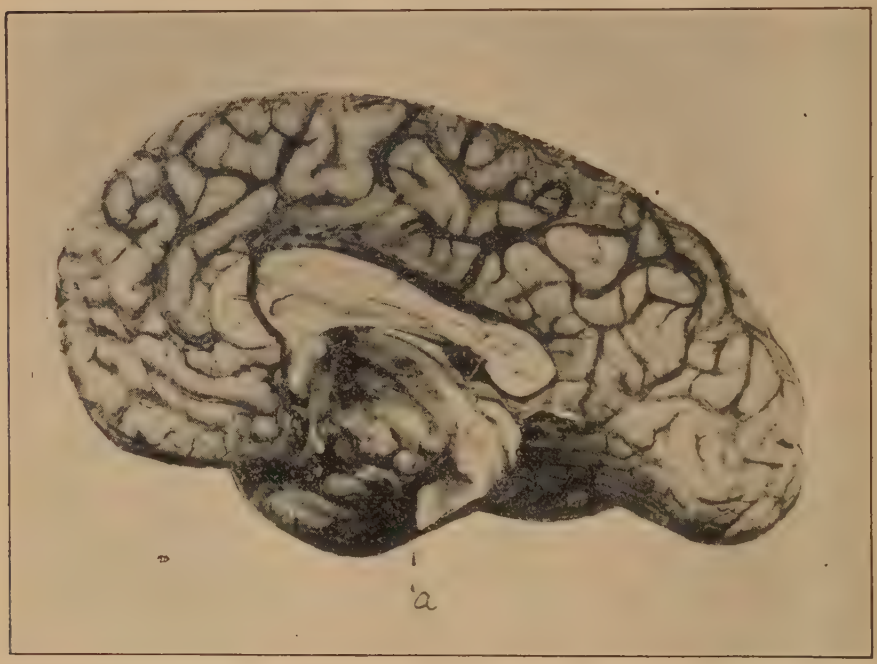

Abb. 1. Medianer Sagittalschnitt durch das Hirn.
bei a Cyste mit Papillen auf der Innenwand.

Die mikroskopische Untersuchung ergab Aufbau aus lockerem Bindegewebe, mit entzündlich zelliger, lymphozytärer Infiltration und Haemosiderinpigmentierungen. Das Pigment liegt vor allem in den

Zellen — Histiozyten — eingeschlossen. An der inneren Oberfläche geschichtetes Plattenepithel. Die papillären Wandvorsprünge bestehen aus Bindegewebe mit Plattenepithel.

Nach Lage des Befundes kommt somit nur ein Hypophysengangtumor in Betracht. Über die formale Genese dieser Geschwülste sind oben die entsprechenden Angaben gemacht, sodaß sich weiteres an dieser Stelle erübrigt.

Mir schien es wichtig, die doch immerhin recht seltene Beobachtung unter Hinweis auf die bisher bekanntgegebenen Fälle zu beschreiben und so einen Beitrag zu der nicht sehr reichlichen Kasuistik zu liefern.

Zum Schlusse ist es mir eine angenehme Pflicht, meinem hochverehrten Lehrer, Herrn Professor Schmincke, für die freundliche Überlassung der Arbeit und für sein wohlwollendes Entgegenkommen bestens zu danken.

LITERATUR.

E. J. Kraus: Hypophyse. Handbuch der spez. path. Anatomie und Histologie. Bd. 8.

J. Erdheim: Über Hypophysenganggeschwülste u. Hirncholesteatome. — Sitzungsbericht der Kaiserl. Akad. d. Wissenschaften Math. nat. Kl. Abt. III, 113.

W. Berblinger: (Handbuch der neueren Sekretion von Dr. A. Hirsch). — Path. u. path. Morpholog. d. Hypophyse des Menschen. Handbuch d. inneren Sekretion von Dr. A. Hirsch.

E. Kaufmann: Handbuch d. spez. path. Anatomie, 8. Aufl.

Biedl: Handbuch der inneren Sekretion.

J. Erdheim: Hypophysentumoren. Wiener med. Wochenschrift 1924.

LEBENSLAUF

Als Sohn des Kaufmanns Adolf Aldinger und seiner Ehefrau Luise geb. Jooss wurde ich, Erwin Aldinger, am 7. Febr. 1908 zu Bargen/Baden geboren. Daselbst besuchte ich drei Jahre die Volksschule. Ostern 1918 trat ich in die Privatrealschule zu Wilhelmsdorf bei Ravensburg ein, 1923 in die Oberrealschule Heidelberg, wo ich 1929 (Ostern) das Abitur ablegte.

Meine Studien begann ich in Heidelberg. Im ersten Semester studierte ich Geologie, wandte mich jedoch im zweiten Semester der Medizin zu. Das ärztliche Vorexamen bestand ich Ende des 5. Semesters in Heidelberg. Außer Heidelberg besuchte ich die Medizinische Akademie in Düsseldorf und die Universität zu Innsbruck in Tirol. Das Medizinische Staats- und Doktorexamen legte ich im Herbst 1934 ebenfalls in Heidelberg ab. Im Städtischen Krankenhaus Pforzheim verbrachte ich mein praktisches Jahr.